The background of the slide features a close-up photograph of cherry blossoms. The upper portion of the image is covered by a semi-transparent red filter, through which the text is displayed. The lower portion shows the actual flowers in more detail, with white petals and prominent pink stamens. The overall composition is clean and aesthetically pleasing, suitable for a medical or veterinary presentation.

FYZIOTERAPIA vo | VETERINÁRNEJ MEDICÍNE

Autor:



MVDr. et Bc. Veronika Čaklošová

SIBRA - centrum veterinárnej medicíny

caklosova.veronika@gmail.com

CV:

- od 2015 všeobecný a rehabilitačný veterinárny lekár **SIBRA centrum, Bratislava**
- 2009 – 2015 **Veterinárna a farmaceutická univerzita Brno**, MVDr.
- 2006 – 2009 **Lekárska fakulta Masarykovej univerzity Brno** odbor fyzioterapia, Bc.

1. MEDICINA

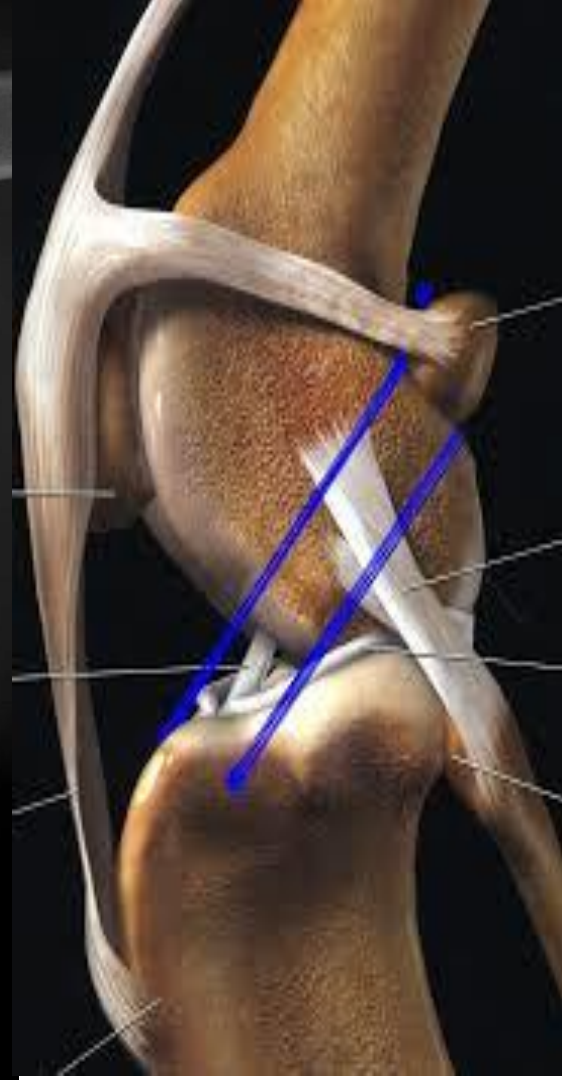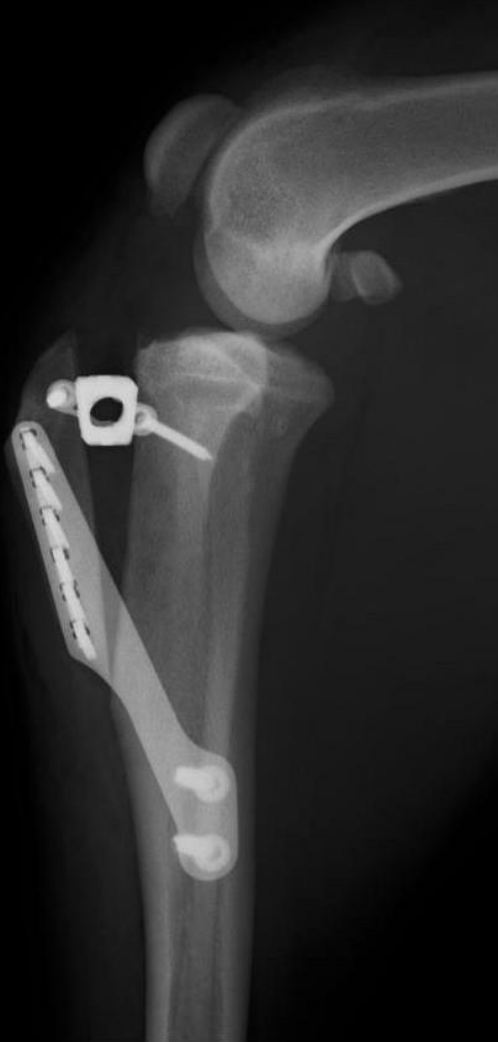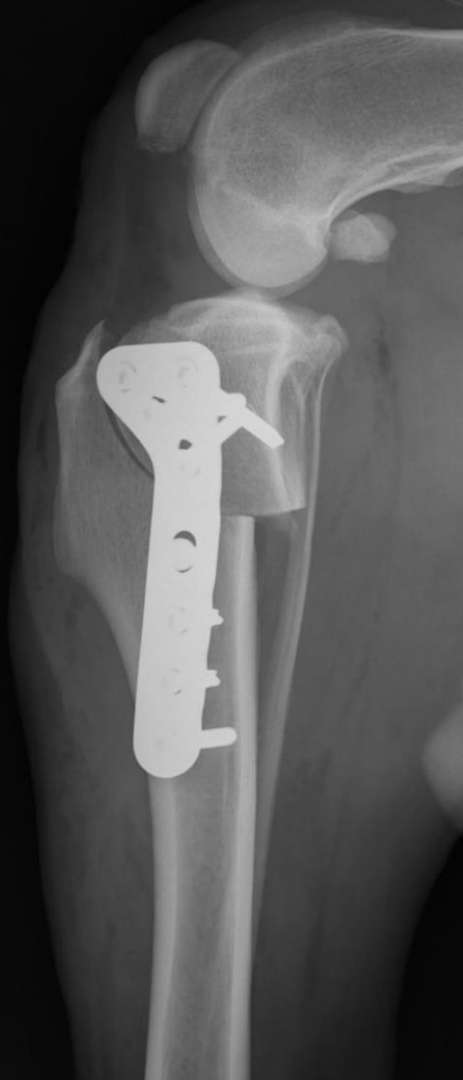2. REABILITACIA

3. CASE REPORTS

1. MEDICÍNA

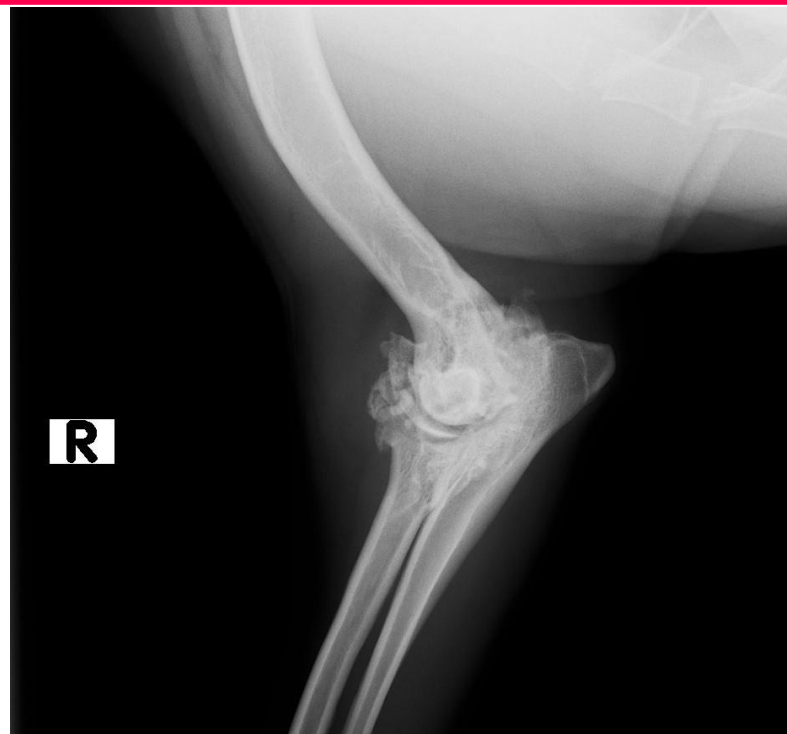Ortopedickí pacienti

- **Pooperačné stavy hrudných a panvových končatín**
- **CCLD- Cranial Cruciate Ligament Disease**
- **luxácia pately**
- **po fraktúrne stavy**
- **resekcia hlavice femuru- DBK, fr. acetabula, nereponovateľné luxácie, morbus Legg-Calvé-Perthes**
- **stavy po artroskopii**
- **THR – total hip replacement**



- **Konzervatívny prístup pri ortopedických diagnózach**

- **osteoartróza**
- **reumatoidná polyartritída**
- **posttraumatické stavy mäkkých tkanív**
- **VVV, komplex dysplázie kĺbov**



Neurologickí pacienti

- **myelopatie kompresívne a nekompresívne:**
IVDD (intervertebral disc disease), FCE (infarkt miechy), Wobbler syndróm
- **intrakraniálne ochorenia**
- **ochorenia periférneho n.s.:**
polyradikuloneuritídy, syn. canda equina, trauma pl. brachialis,
vestibulárny syndróm



TSE

DoRi

Zahorsl

NeuroCra

ID:2736.524

Age:2

TR/TE/NEX: 1110/90/4

Fov: 170*170

M: 192*192

Ovrsmpl: ON (120)

ST: 9:48

FA: 90

FRENCH BU

S: 3/5

T: 4.5

D: 8.0

EncDir: ^

RoRi

Q.F.: 226

C: 2050

W: 4090

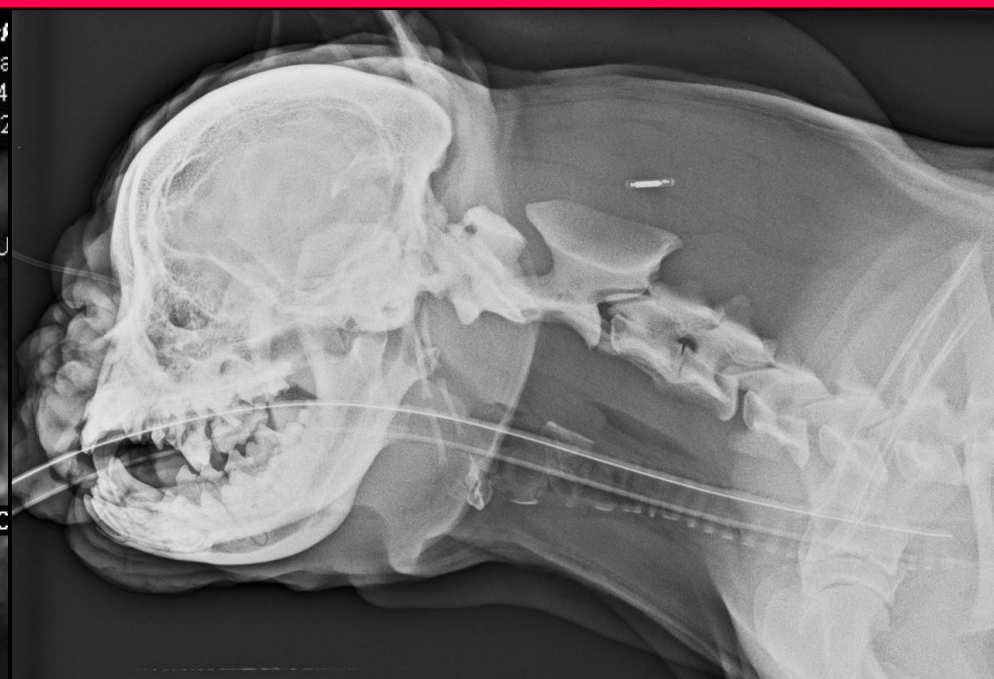Zoom: 2.0

19/9/16

1:36 PM

Series: 9

VeLe





2. REHABILITÁCIA

9th International Symposium on Veterinary Rehabilitation and Physical Therapy

8–12 August 2016
Uppsala, Sweden

The Faculty of Veterinary
Medicine and Animal Science
at The Swedish University of
Agricultural Sciences



International Association of
Veterinary Rehabilitation
and Physical Therapy

Rehabilitation Association

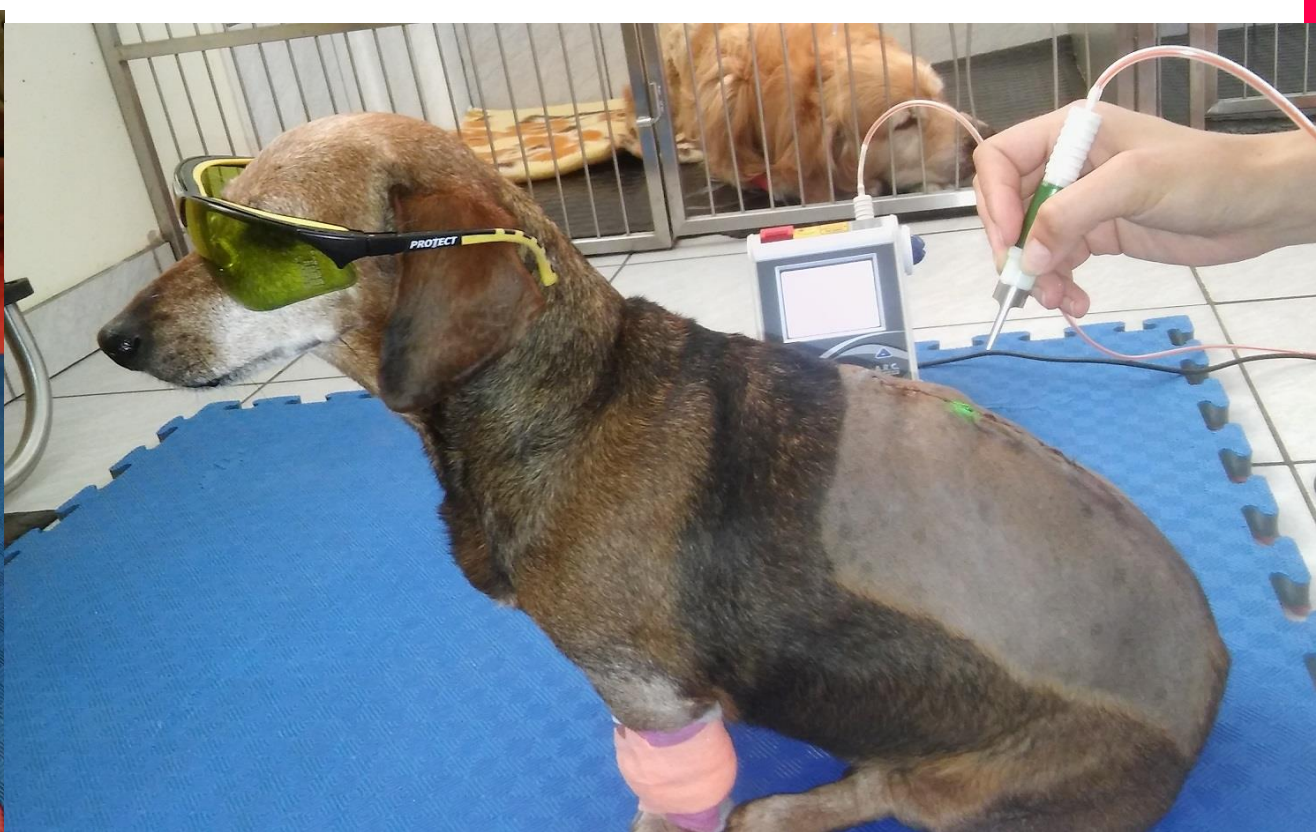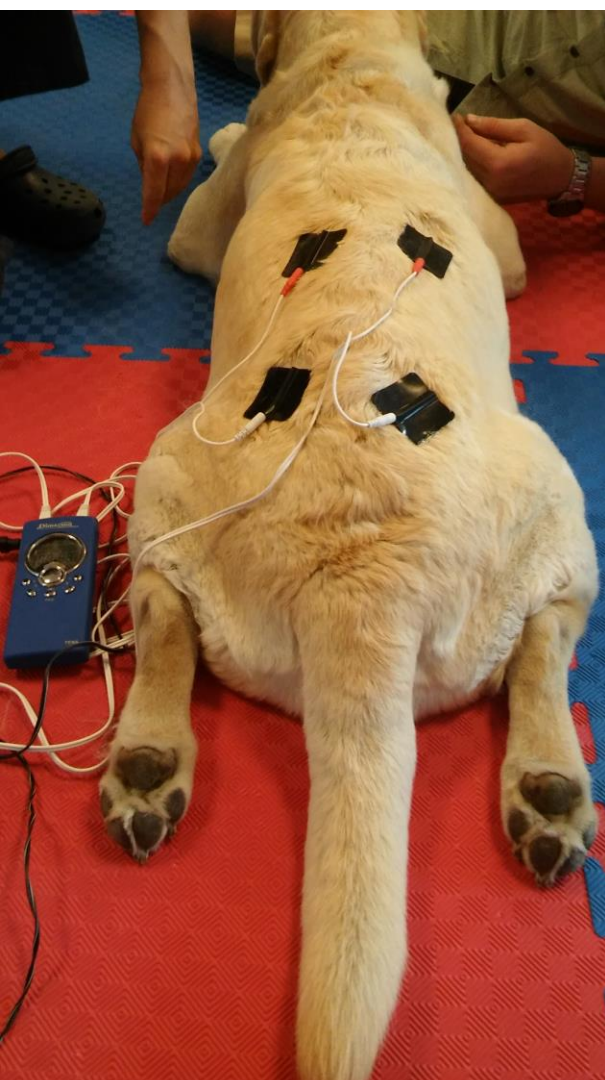


2. VETERINÁRNA REHABILITÁCIA

Fyzikálna terapia



- **Termoterapia**
- **Terapeutický ultrazvuk**
- **Magnetoterapia**
- **Laserová terapia**
- **Elektroterapia - TENS**
- **Mechanoterapia – masáž, myofasciálne a mobilizačné techniky**




2. VETERINÁRNA REHABILITÁCIA

Pasívne a aktívne cvičenie



- **Pasívna mobilizácia**
- **Asistované polohy, asistovaná chôdza**
- **Balančné plochy, bežiaci pás, kavalety, cviky poslušnosti**
- **Hydroterapia – plávanie, underwater treadmill**



2. VETERINÁRNA REHABILITÁCIA

Ďalšie techniky:

- Reflexné cviky, terapia na neurofyzilogickom podklade
- Akupunktúra
- Kinesiotaping
- Ortopedické pomôcky, ortetika, protetika
- Invalidné vozíky





3. CASE REPORTS



Danny

vek: 7r

hmotnosť: 36 kg

plemeno: GRxLR

anamnéza: akútna paréza PKK, v
priebehu 2 dní i HKK

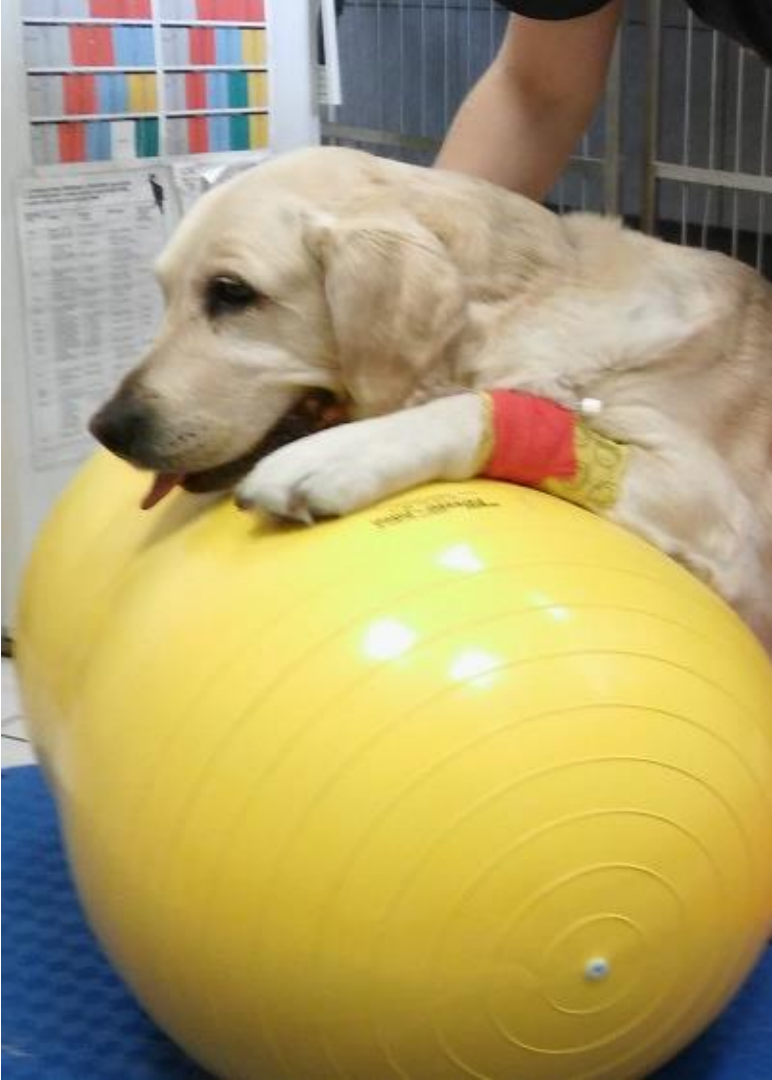pri príjme: laterálna poloha, ťažká
flacidná tetraparéza, hyporeflexia

lokalizácia: PNS

susp. dg: akútna
polyradikuloneuritída









Hugo

vek: 4 r.

hmotnosť: 12 kg

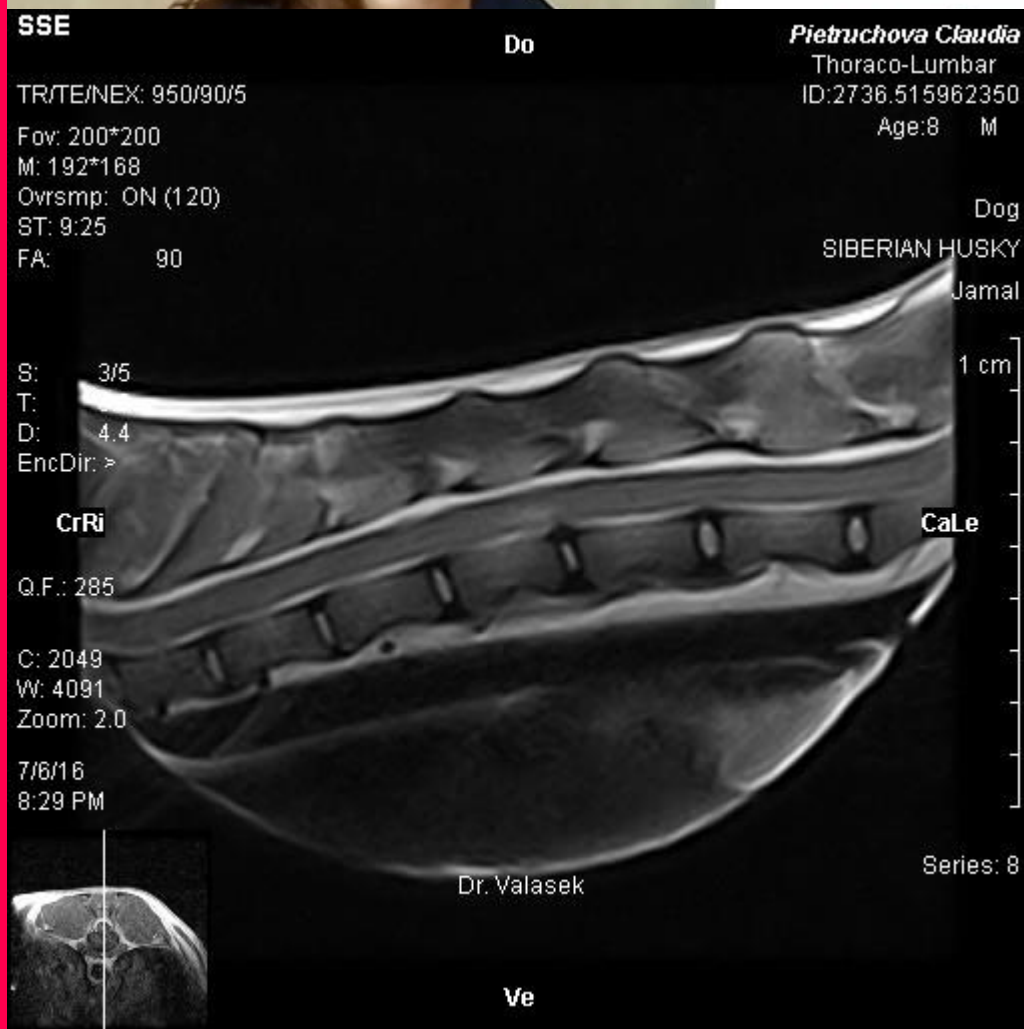
plemeno: frbul

pri príjme: ambulatórny, akútna
spastická paraparéza

lokalizácia: miecha, T3-L3

dg: MRI, úbytok ncl.pulposus L3-L4,
Intramedulárna hyperintenzity (T2
sek.), bez kompresie

Dg: **FCE** (fibrokartilaginózna
embolizácia)



Hugo

0 14 dní

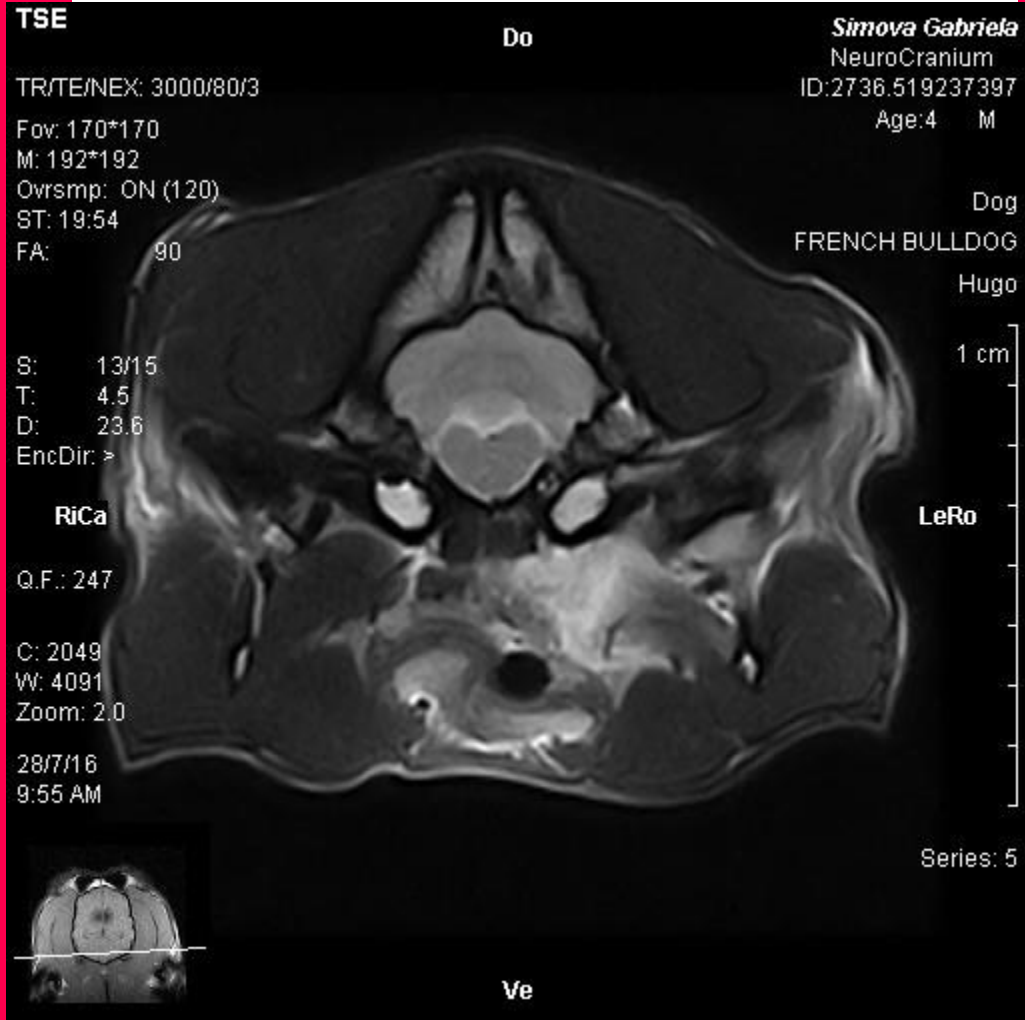
pri príjme: ataxia, headtilt SIN,
nystagmus, paréza n. facialis sin.

lokalizácia: vestibulárny aparát

dg: MRI, hyperintenzívna náplň v
oboch tympanických bulách ,
hyperintenzita svaloviny pod bulou
vľavo

**Dg: otitis media/interna, reaktívna
myositída**

T: ATB, antiemetiká, rhb





Lada
T12-T13 sin.

**Spinálna
chôdza**





Ďakujem

Any questions?

You can find me at

caklosova.veronika@gmail.com

www.sibra.sk